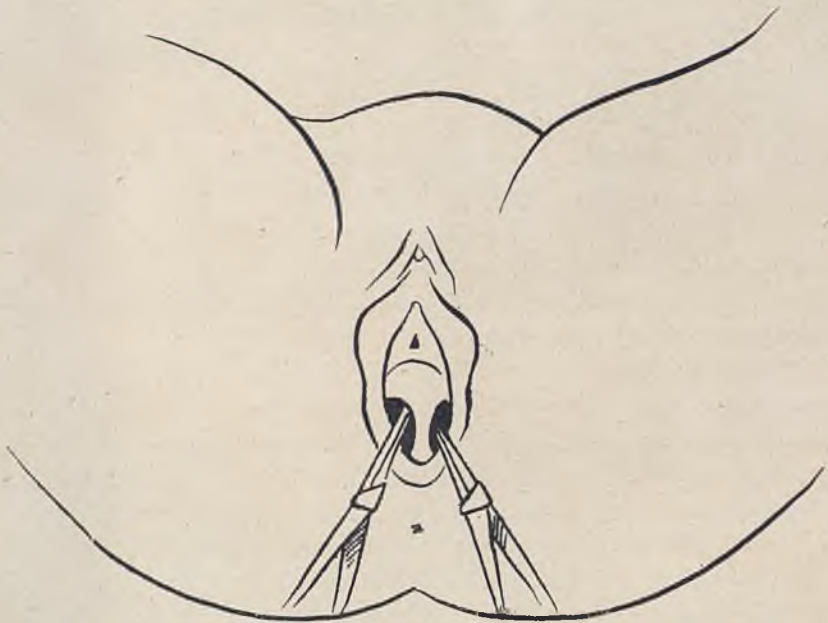


Els conductes de Müller, doncs, per si sols engendren totes les vies genitals de la dona, així com hem dit que els de Volff representen el mateix paper en la constitució de les vies genitals de l'home. Però, de la mateixa manera que en el mascle es troben vestigis del conducte perdut (conducte de Müller), en la femella es troben també restes o vestigis del conducte de Volff, com són els òrgans de Rossentmuller i els conductes de Garner.

Tenim, doncs, que quan per causes que desconeixem no s'opera la fusió, o bé es fa incompleta, del segment terminal dels conductes de



Entrada vaginal dividida per un gruixut embà

Müller, queda constituïda la monstruositat d'úter i vagina doble o, simplement, com en el nostre cas, de vagina doble o aparedada.

Quan aquest embà es redueix a una senzilla membrana prima i elàstica, passa generalment desapercebut, però si com en el cas observat per nosaltres és molt gros, carnós i resistent, constitueix una incompatibilitat per a totes les funcions genèsiques i requereix una intervenció quirúrgica.

La història és la següent: Una dona de 25 anys, de bona complexió, ben menstruada i sense antecedents patològics ni tara orgànica mani-