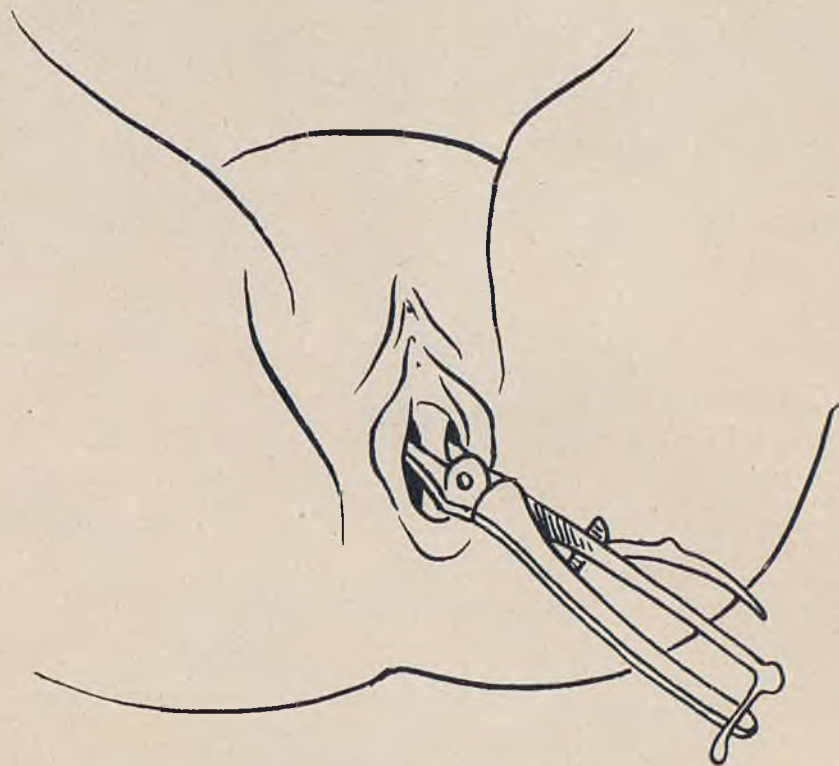


festa. Fou recomanada pel Dr. Malet, de Calafell. La primera manifestació patològica de la seva deformació, data de l'època del seu matrimoni. Materialment impossibilitada per al coit, consulta el seu metge de capçalera, qui en el moment de la seva primera inspecció es percatà de la importància del cas i ens honra confiant-nos la malalta.

Darrera la membrana himen, intacta, apareixia l'entrada vaginal dividida per un gruixut embà, tan considerable, que quasi bé l'obturava. Fou precisa l'anestèsia general per a completar l'exploració. El tacte va-



Primera pressa del embà vaginal feta amb l'Angiotribo Doyen.

ginal practicat amb molta dificultat va donar-nos la sensació que l'embà es continuava a tot el llarg de la vagina. En el fons, en contra del que suposàvem, trobàrem lliure el dit embà i ben manifest el coll de l'úter, que estava íntegre.

Aquesta deformació congènita constituïa, de moment, un obstacle seriós, tan per al coit com per a la fecundació i si aquesta hagués pogut realitzar-se es convertiria en una causa greu de distòcia en presentar-se