

se repeteix la maniobra en la posterior; i, ressecant losanges, i de

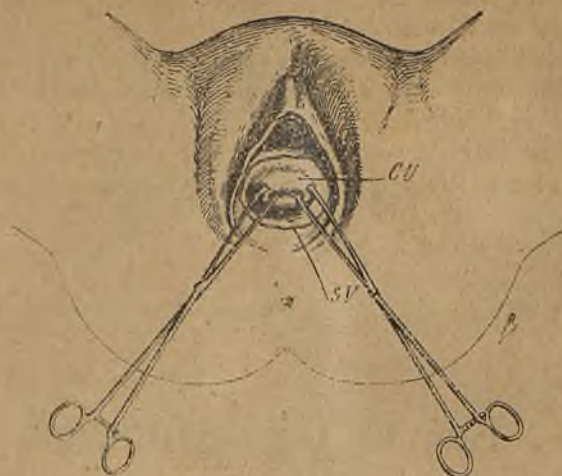


Fig. 1. — Les dugues commissures del coll són agafades am pinces d'urpes i abaixades.
— CU, coll de l'uter; SV, secció de la mucosa vaginal.

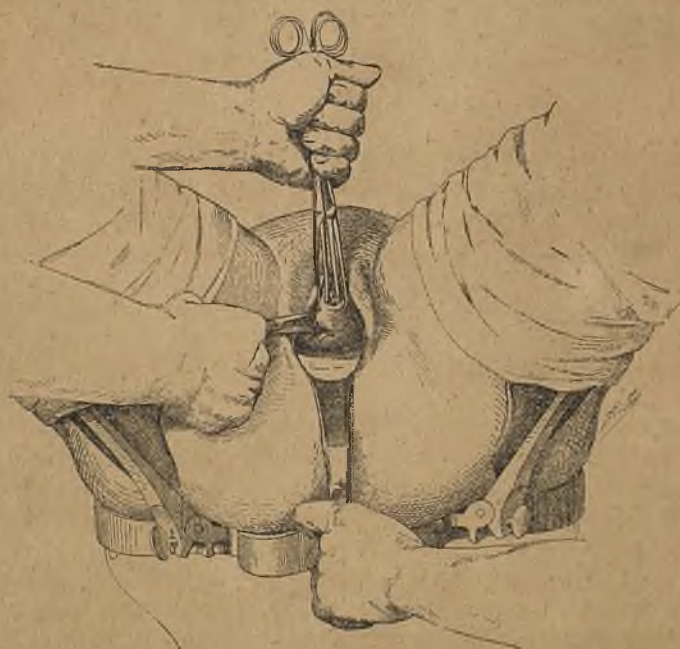

Fig. 2. — Incisió del cul-de-sac posterior de la vagina (Doyen).

V en V, s'arriba a fixar la massa pel seu diametre transversal i a