

bascular-la; i, per fi, se devana un altre troç a la vulva, mercès an algunes incisions en escala, i acaba per sortir el neoplasma am les traccions fetes am la pinça gubia.

Alguna vegada, com en els fibromes intersticials multiples complicats de fibromes sub-peritoneals pediculats o sessils, s'ha de combinar l'extracció dels uns am la dels altres. Per això, feta ja l'incisió de la paret uterina anterior en V o en Y, se perforen els intersticials i s treuen amb una erina helicoidal, pin-

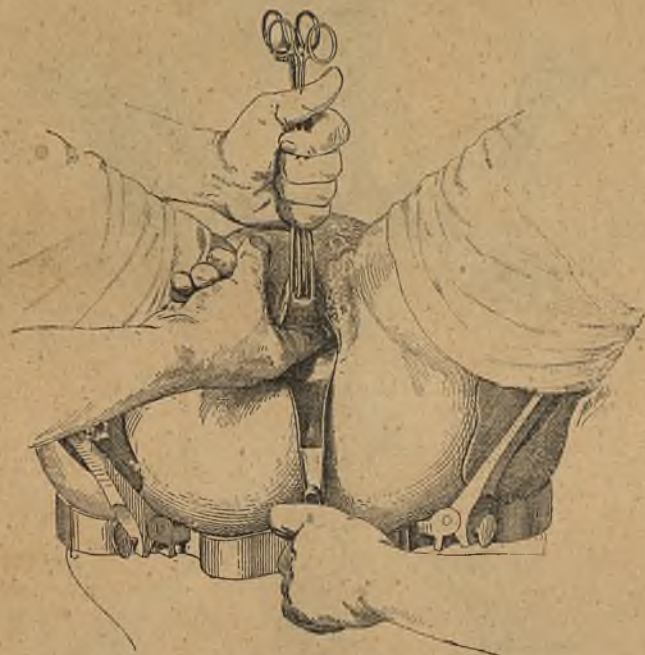


Fig. 3.—Exploració digital de l'uter, dels annexes i de la cavitat pelviana (Doyen).

ces d'urpes o pinça gubia. Aleshores, per les traccions en la V mitjana, se fa apareixer la massa sub-peritoneal a la vulva i am dugues seccions convergents se desprèn quasi del tot. Fixades les pinces de Museux a una V superior, ja trets altres fibromes centrals i devanat lo atret a fòra, s'intenta fer baixar el fons de la matriç. Devegades hi ha diversos fibromes sub-peritoneals, i pera extreure-ls cal fer noves V, aon fixar de nou les pinces. A l'ultim, eixit el fons de l'orgue i penjant a la forqueta, pot practicar-se l'ablació dels annexes.

Quan se fa l'hysterectomia per salpingitis adherents i volu-