

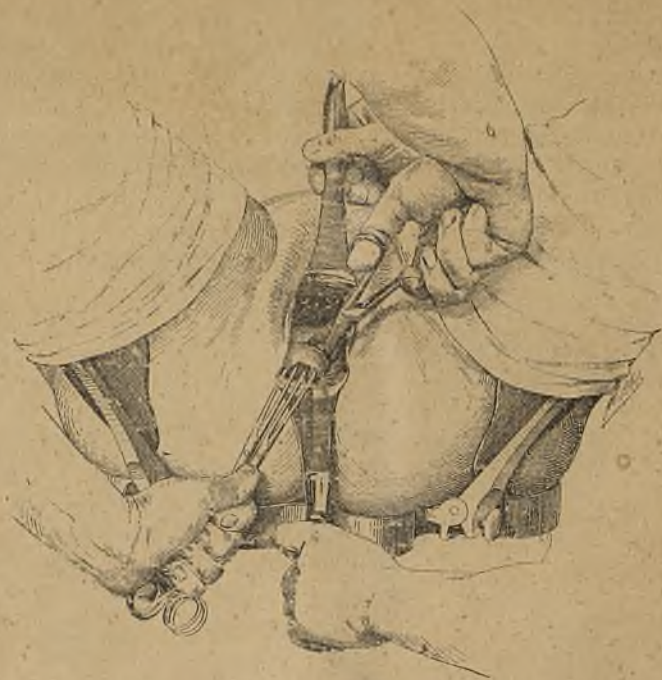

Fig. 4.—Incisió superior (Doyen).

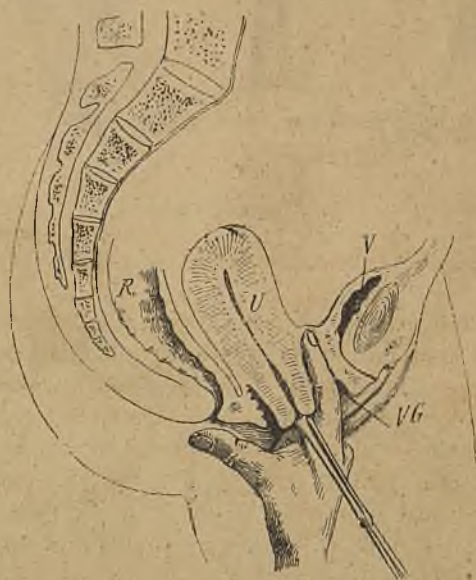


Fig. 5.—Obertura del cul-de-sac peritoneal recto-uterí i despegament de la bufeta am l'index dret.—L'uter es mantingut abaixat.—R, recte; U, uter; V, bufeta; VG, vagina.