

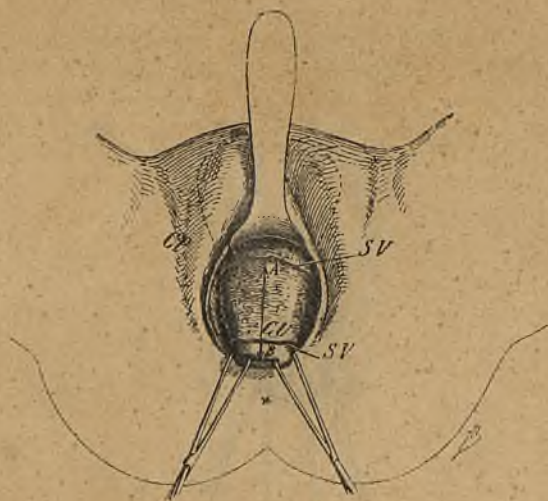Fig. 6. — Hemisecció mitjana anterior del coll. Figura esquemàtica. — CP, cul-de-sac peritoneal vessico-uterí.—A B, secció longitudinal del llavi anterior del coll.

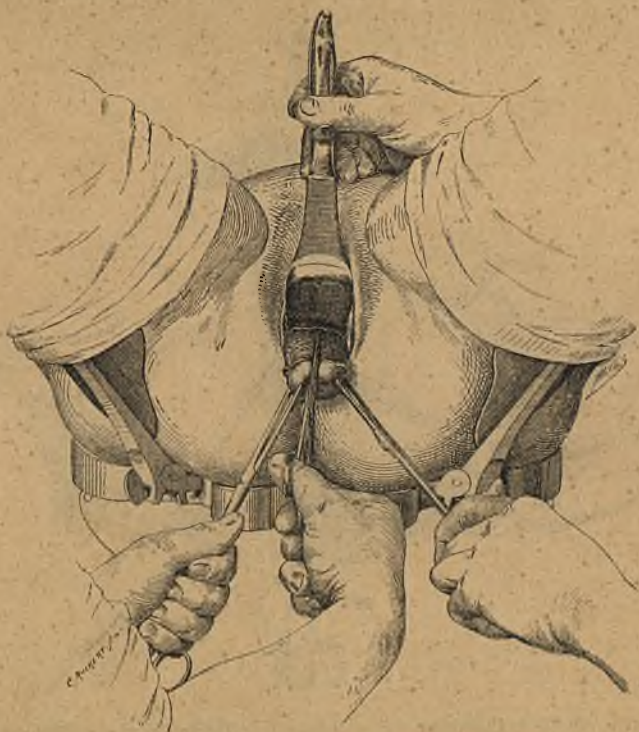


Fig. 7. — Secció del llavi anterior del coll (Doyen).