

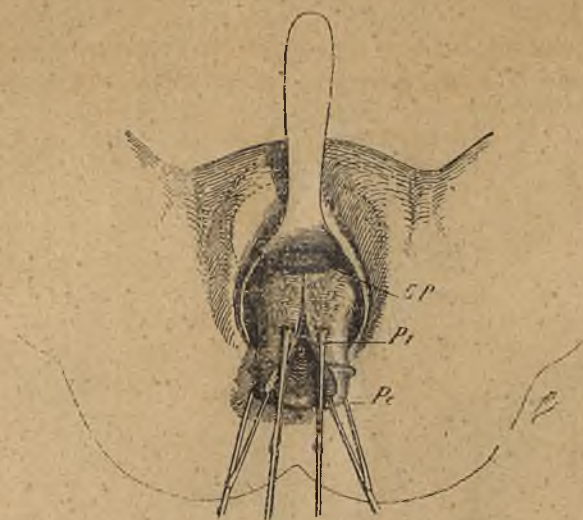Fig. 8. — Aparició del cul-de-sac peritoneal anterior CP. Posició de les primeres pinces P_1 en els llavis de l'hemisecció anterior del coll. Figura esquemàtica (Doyen).

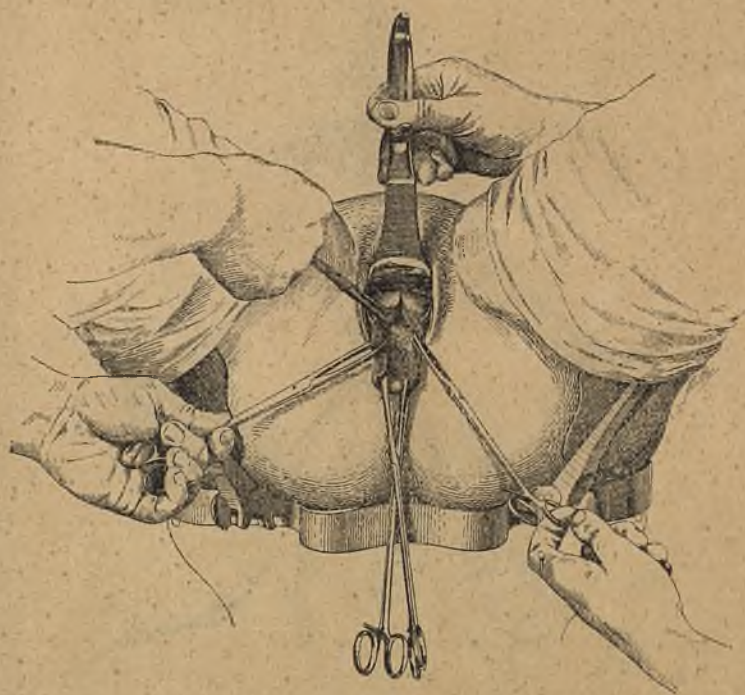


Fig. 9. — El cul-de-sac peritoneal anterior és obert. Aplicació de la 3.ª pinça en P_2 en els llavis de l'hemisecció uterina.