

minoses, cal incindir-les i evaquar-les; i llurs parets, primer agafades am l'index i l medius, i després entre ls morsos d'una

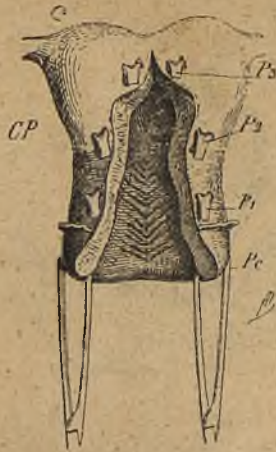

Fig. 10.— Posicions successives P_1 , P_2 , P_3 de les pinces destinades a l'extracció de l'uter en els llavis de l'hemisecció anterior.—Pc, pinces mantenint el coll.—CP, cul-de-sac peritoneal anterior.

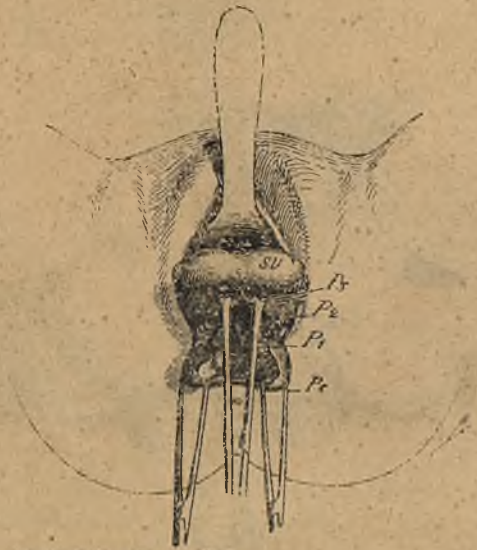


Fig. 11.— Aplicació de les pinces a P_1 i extracció del fons de l'uter SU (Doyen).

pinça d'anells, són atrets a fòra. Si la bossa és tant espèssa que no s puguí extirpar en massa, s'efectua l tall en V (fig. 22)