

de la part accessible com si s tractés d'una closca uterina voluminosa; i així, invertint-la i devanant-la, se logra treure-la.

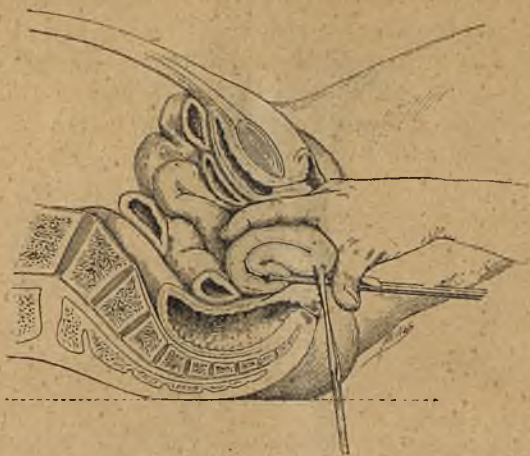


Fig. 12.-- Extracció del fons de l'uter per medi de l'index (Doyen).

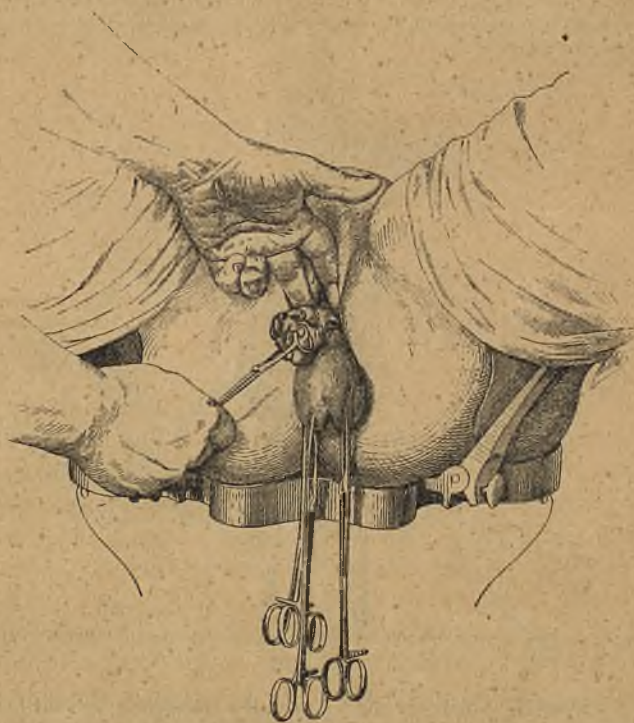


Fig. 13.— Extracció dels annexes esquerres polyquystics (Doyen).