

prims com fulles de paper i que am facilitat extraordinaria s'eliminen, i ls que deixa la forcipremsadura, pediculs esphacelats, qual eliminació és més costosa i que poden ascendir a la cavitat abdominal, després de l'ablació de les pinces, i infectar el peritoneu. Minven també amb ell els perills d'hemorragies secundaries, si bé és veritat que són petitissims quan l'aplicació de pinces és ben feta. En conjunt, la cicatrisació és bastant més rapida.

L'indolencia és perfecta, i s comprèn que ho sigui, puix

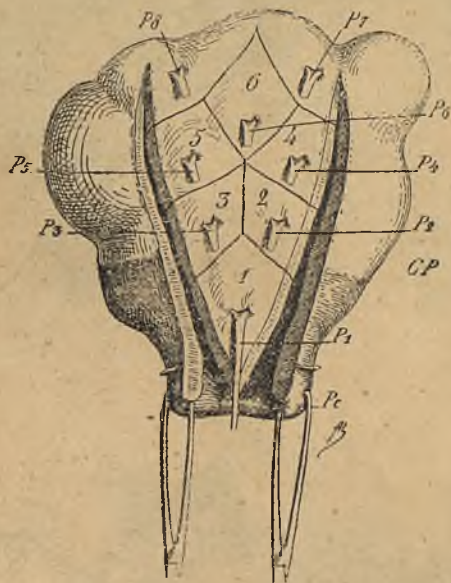


Fig. 17. — Trocejament en V i ressecció losangica de la paret uterina anterior. Pc, pinces mantenint el coll; P₁, P₂, P₃, pinces aplicades successivament al tumor en l'histerectomia per fibromes. 1... 2... 8..., a fi de reduir-ne l volum per l'ablació successiva de fragments cuneiformes (Doyen).

els filets nerviosos queden destruïts; i, encara que s'apliquin pinces de 21 en lloc de lligadures, són sempre més tolerades que les de 27. Finalment, sense les pinces que embracen la vagina, pot fer-se la cura vaginal en millors condicions. Les esclatxes que entre elles queden desapareixen; i s pot, com fa en Delanglade, apilar glaça iodoformica i deixar-la de vegades vuit dies sense inconvenient.

La millora és, doncs, positiva; però en certs casos, quan, essent curt el lligament ample o en virtut de les moltes adherències, am prou feina s pot distendre o mobilisar pera posar-hi la