

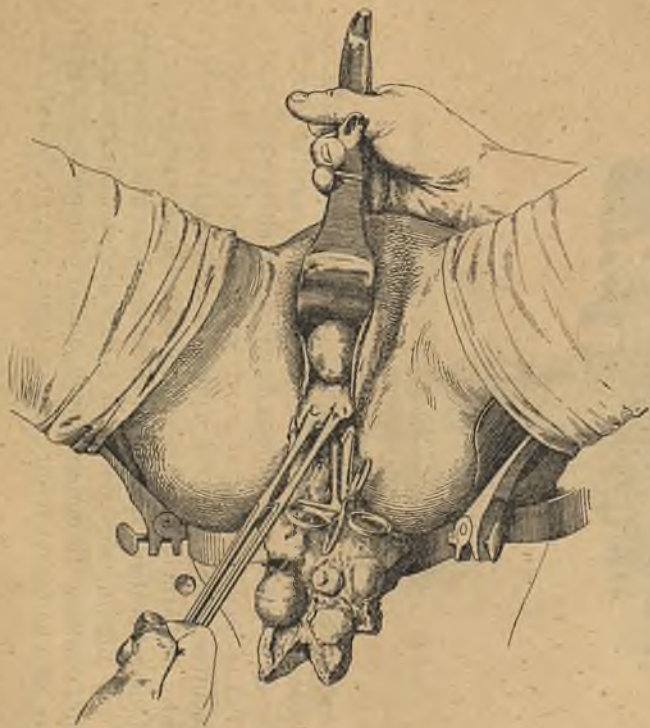Fig. 20. — Devanatge a la vulva de la massa ja extreta. Abaixament d'un nou V i extracció d'un fibroma sub-peritoneal (Doyen).

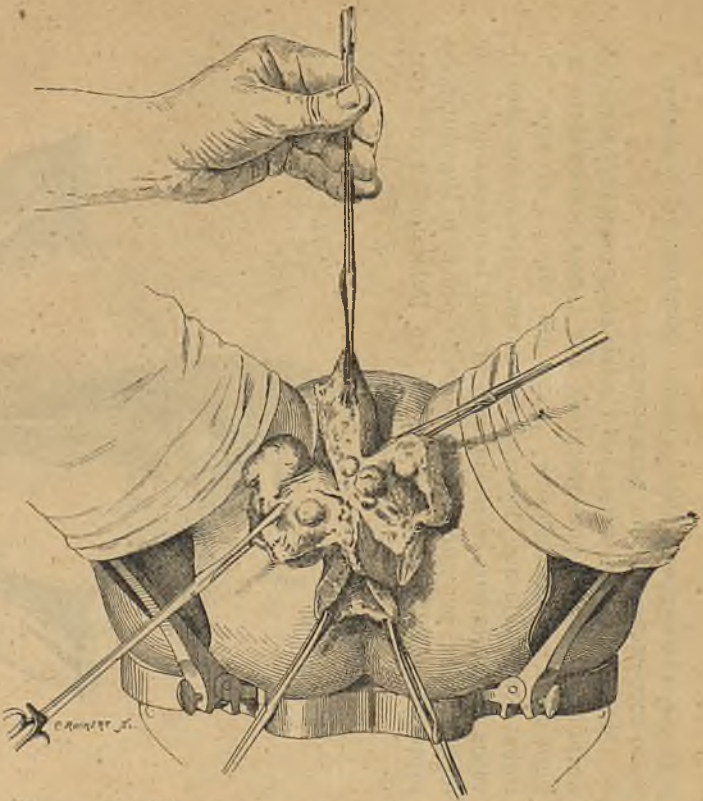


Fig. 21. — El coll és estirat cap a fora i tot l'uter apareix a la vulva (Doyen).